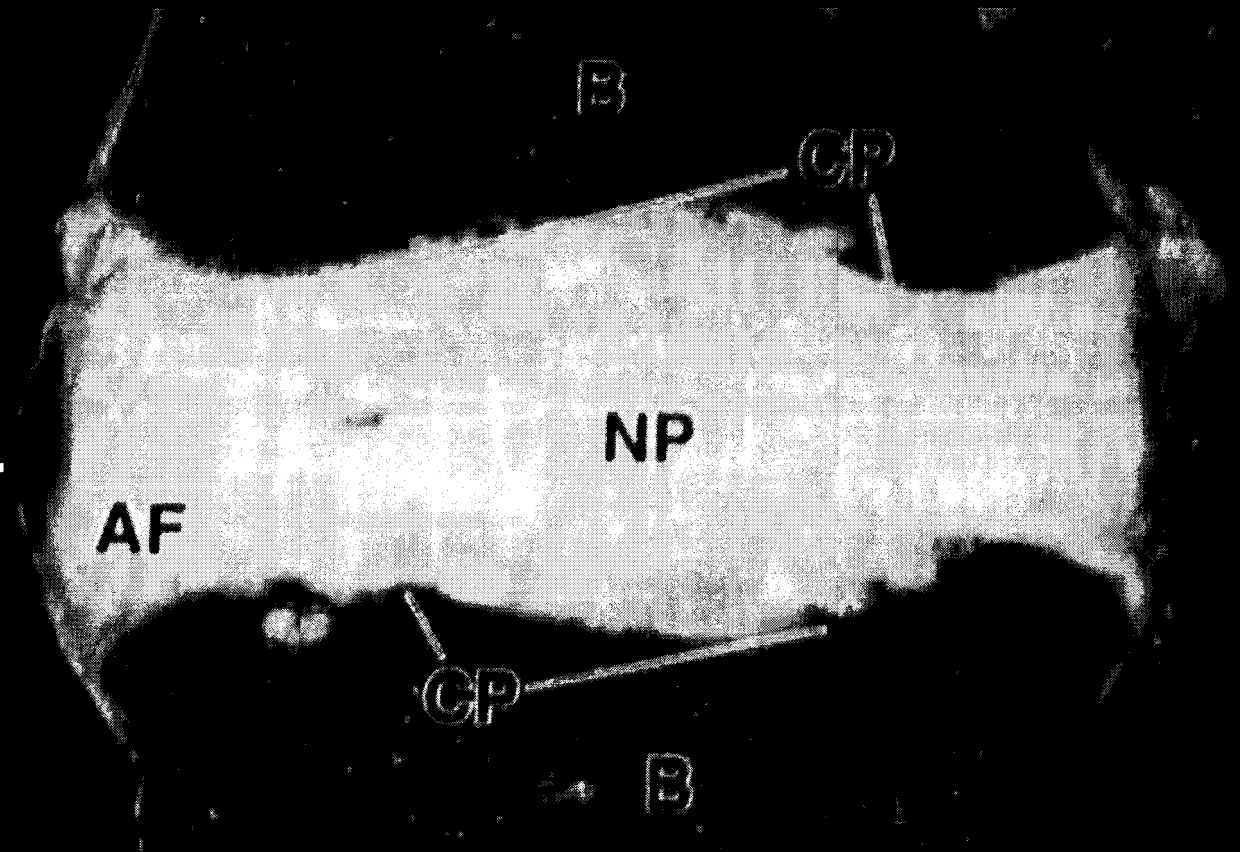
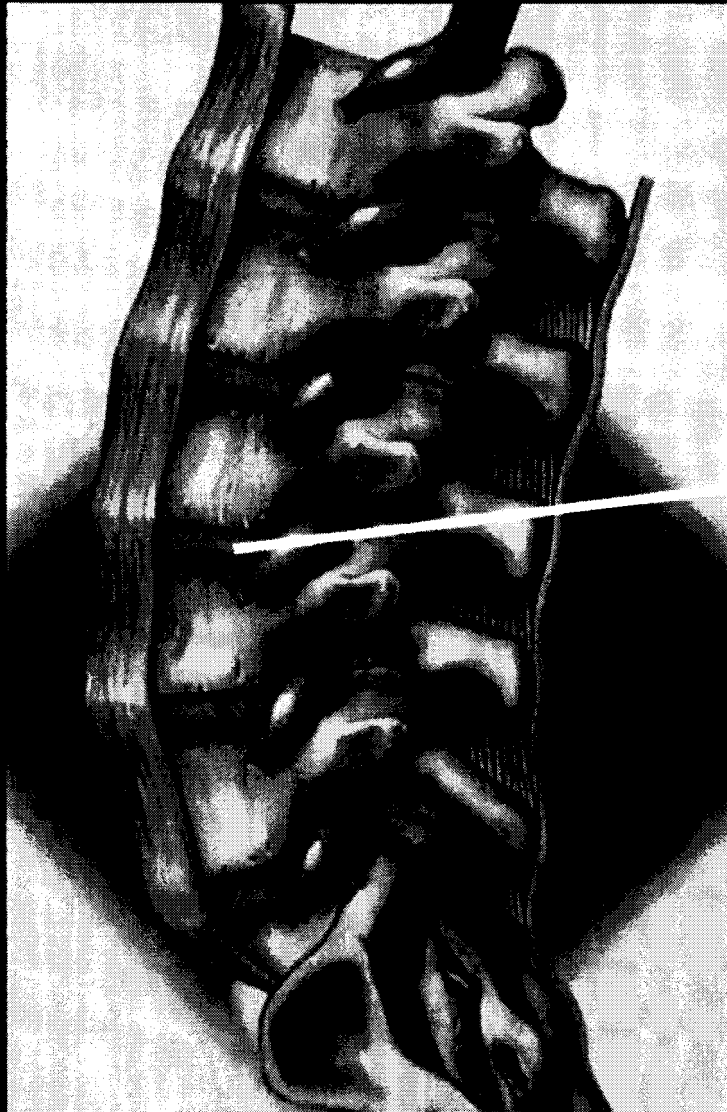

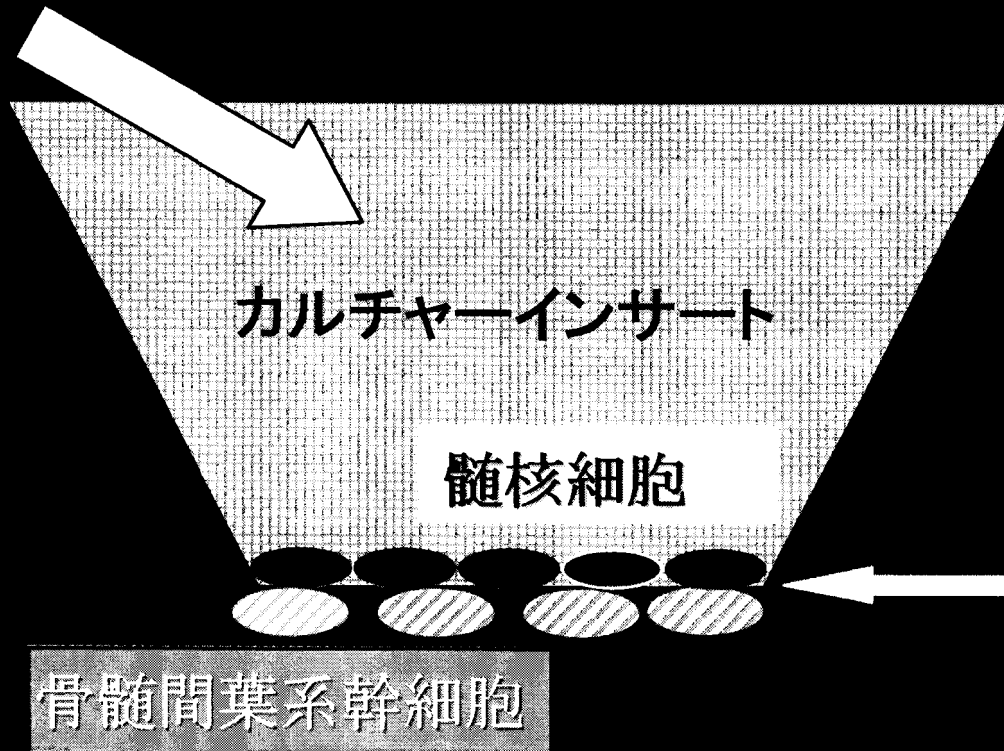

# 図1 椎間板の構造



NP: 髓核      AF: 線維輪  
CP: 軟骨終板      B: 椎体

図 2

培養液



カルチャーインサート

髄核細胞

骨髓間葉系幹細胞

0.4  $\mu$ mの孔を  
持つポリエステル膜

図3




正常椎間板



固定隣接椎間板

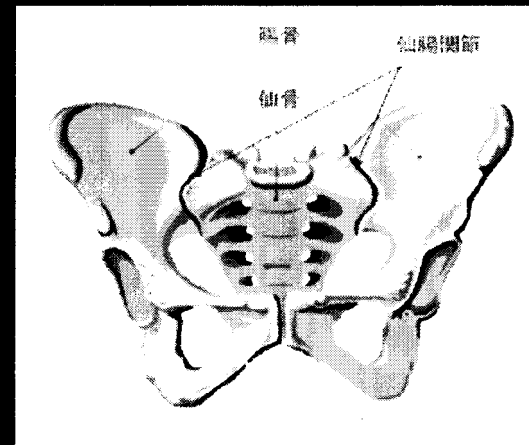


固定予定椎間



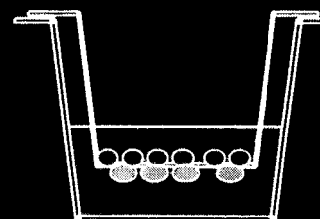
椎体間固定術

椎間板髓核細胞



骨髓穿刺

間葉系幹細胞



細胞間接着を伴う共培養

活性化髓核細胞移植

図 4

椎間板

線維輪

髓核腔

神経根

馬尾

腰の皮膚面

局所麻酔下  
経皮的アプローチによる  
活性化髓核の挿入

